



Clínica Veterinaria Pet-Life
Av. Macul #4676
Macul
Santiago

FECHA	09-10-2024	PACIENTE	LULU
TUTOR	GIOVANNA OLIVARES	ESPECIE	FELINO
FONO		RAZA	DPL
RUT	10.248.424 - K	EDAD	7 AÑOS

ULTRASONOGRAFÍA PARTES BLANDAS

Examen efectuado con equipo ecográfico de alta resolución CHISON Digital Color Doppler Ebit 50VET, transductor micro convexo, multifrecuencia (2-7 MHz).

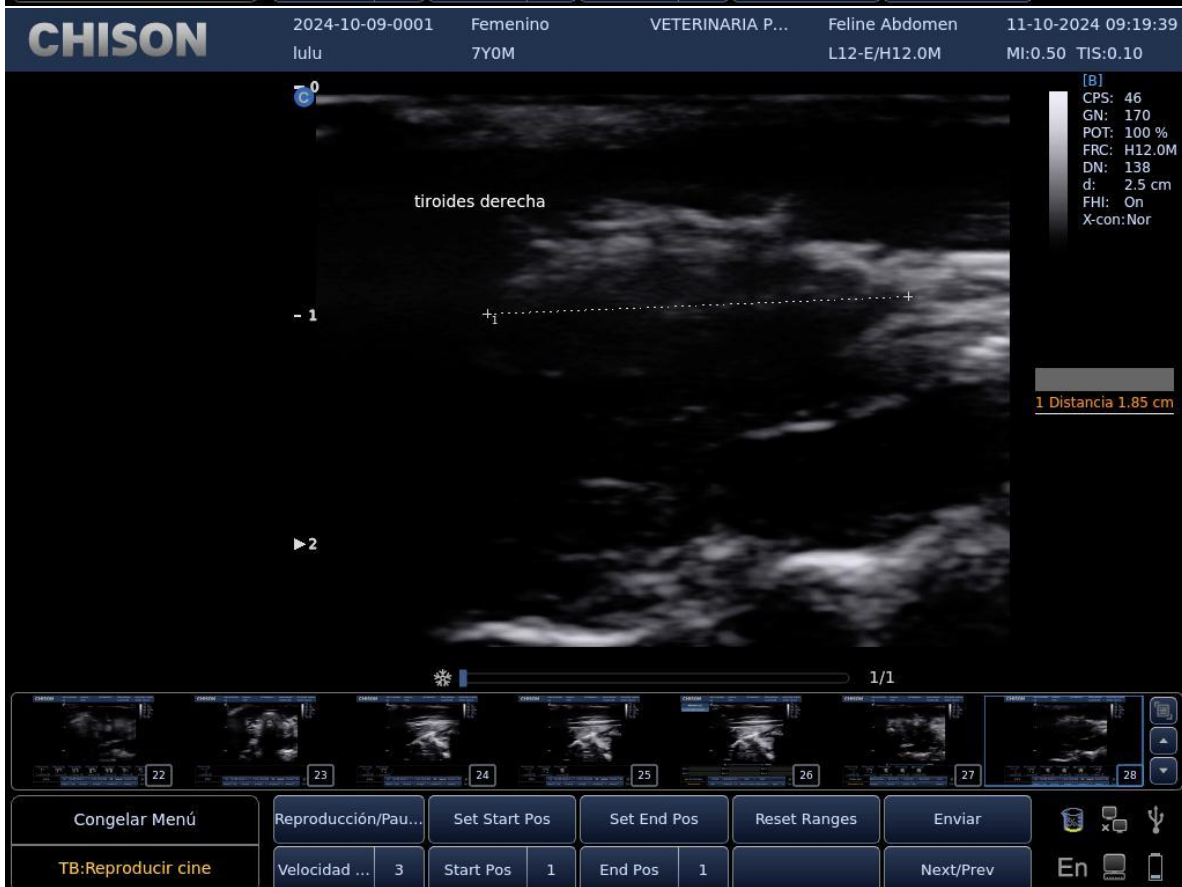
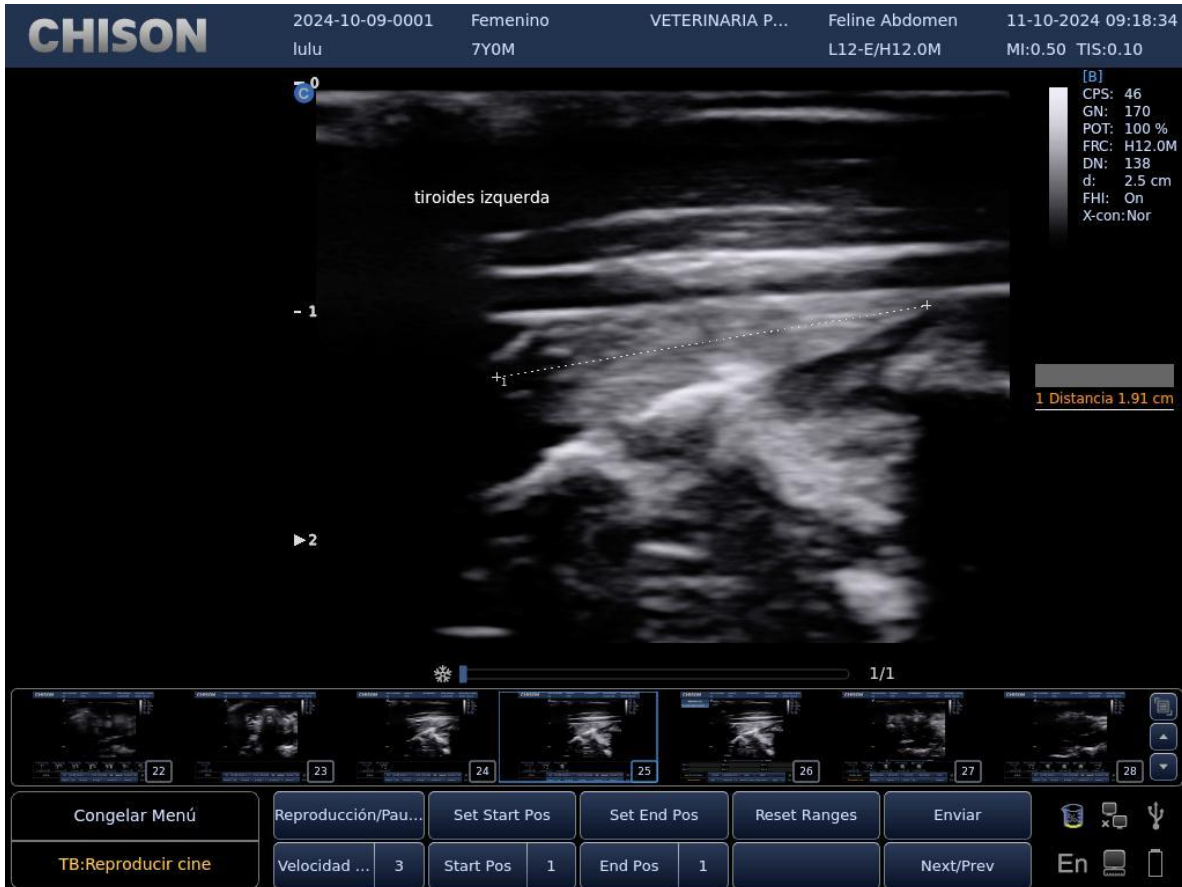TIROIDES	Imagen tiroidea de parénquima ecogénico / homogénea. No presentan quistes lóbulo izquierdo de tamaño 0.33x0.19x1.9cm, arquitectura Conservada. Lóbulo derecho de tamaño 0.3x0.14x1.8cm, arquitectura conservada. Volumen total de 0.101
Linfonódulos regionales de aspecto normal, no se observa liquido libre ni masas.	

CONCLUSIONES:

* Examen dentro de rango

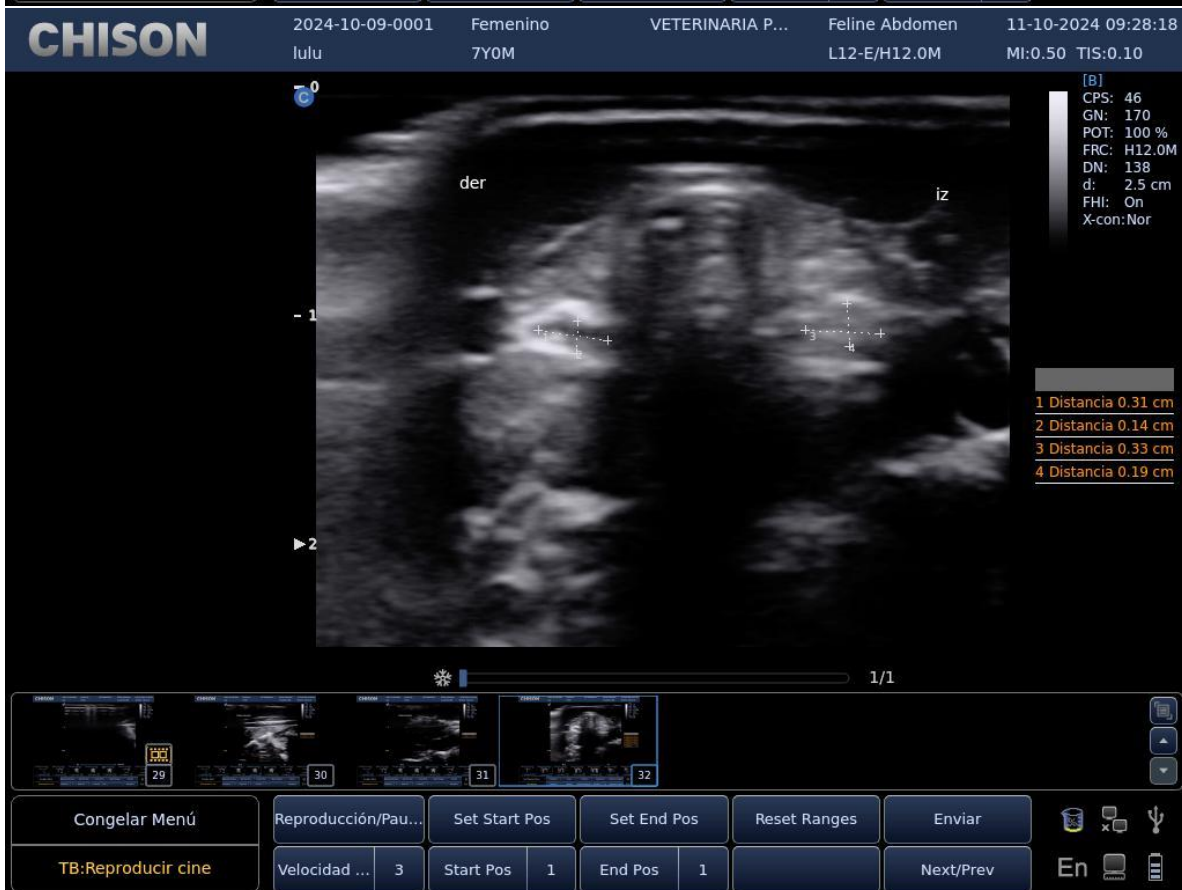
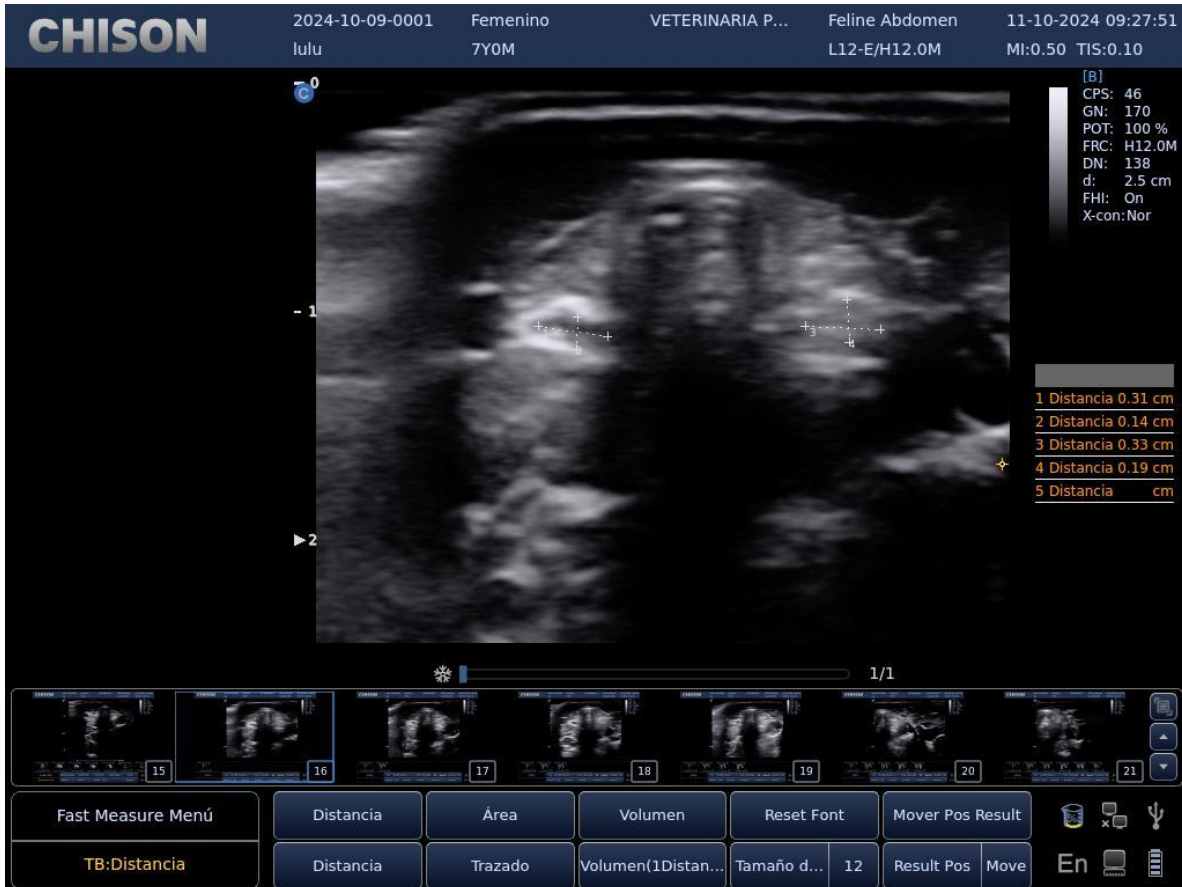
- Este informe no constituye Diagnóstico. Consulte a su Profesional Médico Veterinario.

Dr. Víctor Caro Marchant
Médico Veterinario Zootecnista
Diplomado en Ecografía y Cirugía



- Este informe no constituye Diagnóstico. Consulte a su Profesional Médico Veterinario.

Dr. Víctor Caro Marchant
 Médico Veterinario Zootecnista
 Diplomado en Ecografía y Cirugía



• Este informe no constituye Diagnóstico. Consulte a su Profesional Médico Veterinario.

Dr. Víctor Caro Marchant
 Médico Veterinario Zootecnista
 Diplomado en Ecografía y Cirugía