

INFORME ECOGRÁFICO

Nombre : EMA,CANINO YORKSHIRE

Edad : 4Y

Género : Female

Descripción

ANTECEDENTES:

Monta natural, se desconoce la fecha de cruce. Se observan movimientos fetales. Fetos Normales

Frecuencia cardíaca fetal dentro de rangos normales para la edad gestacional.

Líquido amniótico normal

No se observa diferenciación cortico medular de riñones fetales

No se observa definición ni peristaltismo de las asas intestinales

Se contabilizan 4 +-1 sacos gestacionales

B Measurements

Canine

HD

Diametro Biparietal : 2.02 cm [Promedio]
Fecha posible de parto : 20-10-2024

Semanas de gestación : 7W1D

D Measurements

Canine

Frecuencia cardíaca

Frecuencia cardíaca : 284 bpm

M Measurements

Canine

Frecuencia cardíaca

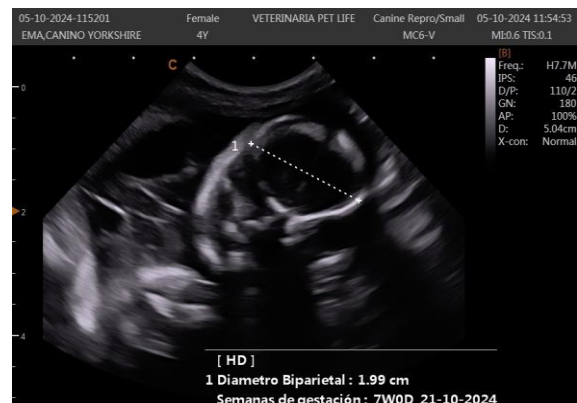
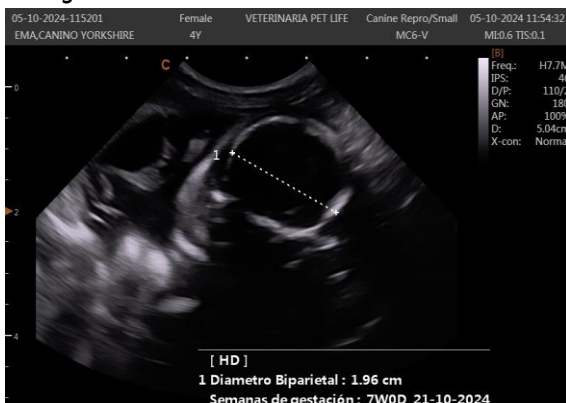Frecuencia cardíaca : 231 bpm

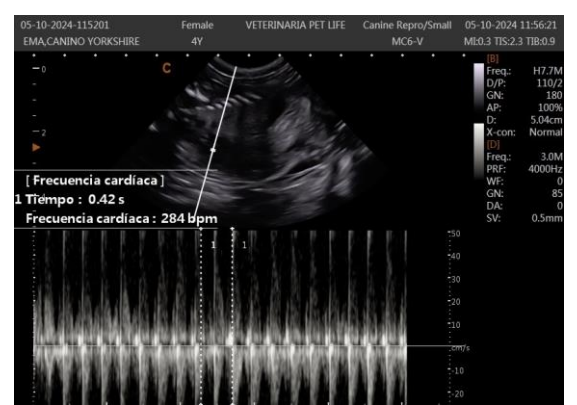
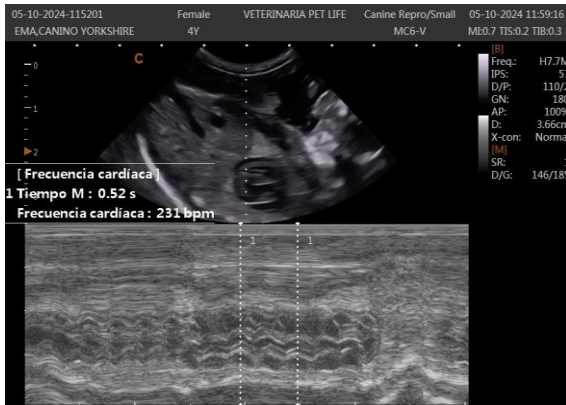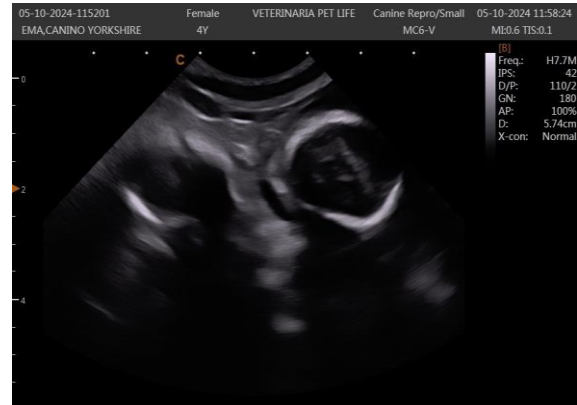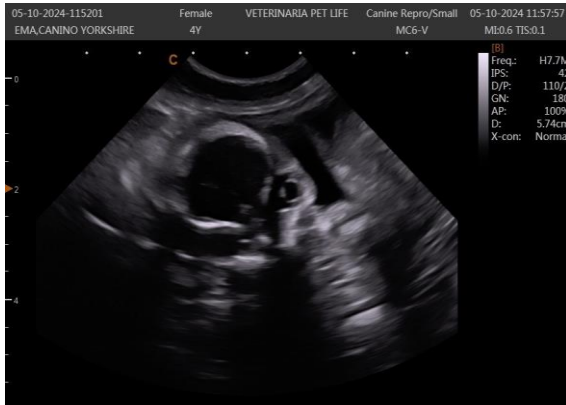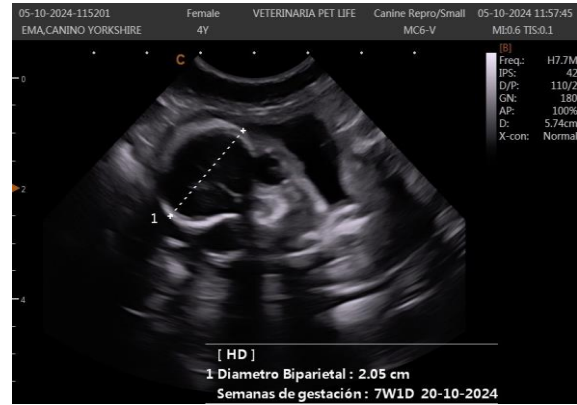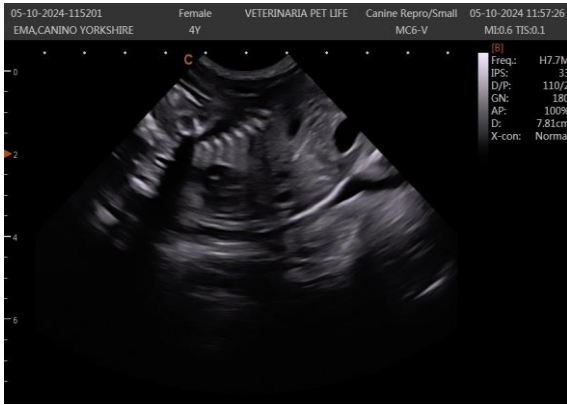
Conclusión del diagnóstico

Se contabilizan 4 fetos vivos y vitales

Se calcula fecha estimada de parto para 19-10-2024

Imagen de ultrasonido:





Examen efectuado con equipo ecográfico de alta resolución CHISON Digital Color Doppler Sonobook 8, transductor microconvexo multifrecuencia.

Este informe no constituye diagnóstico y debe ser interpretado por su Médico Veterinario Tratante.

Dr. Víctor Caro Marchant
Médico Veterinario Zootecnista
Diplomado en Ecografía y Cirugía